Arch. Esp. Urol., 58, 4 (295-304), 2005

TRATAMIENTO QUIRÚRGICO DEL ADENOCARCINOMA RENAL CON TROMBO VENOSO.

Juan Ignacio Martínez-Salamanca, Felipe Herranz, Fernando Verdú, Germán Pedemonte, Mercedes Moralejo, Ramiro Cabello, Juan Ignacio Monzó, Enrique Lledó, Gregorio Escribano, Ignacio Moncada y Carlos Hernández.

Servicio de Urología. Hospital General Universitario Gregorio Marañón. Madrid. España.

Resumen.- *OBJETIVO: Analizar nuestra experiencia en el manejo terapéutico y la supervivencia de los pacientes con adenocarcinoma renal con extensión venosa tumoral tratados con cirugía.*
MÉTODOS: Evaluamos retrospectivamente una serie de 29 casos de adenocarcinoma renal con trombo venoso que fueron tratados mediante nefrectomía radical y trombectomía desde Enero de 1986 a Noviembre de 2003. La media de edad de nuestra serie fue de 63,4 11.9 (29-79) años, 23 casos fueron varones (79%) y 6 (21%) mujeres. El tumor se localizó en el riñón derecho en 17 (59%) pacientes y en 12 (42%) en el izquierdo. El nivel de trombo tumoral fue: Nivel I (Vena renal-cava) 13 (45%), Nivel II (Cava Infrahepática)9(31%), Nivel III (Cava Retrohepática / Suprahepática) 3 (10%), Nivel IV (Aurícula) 4 (14%) El 92% de los casos presentaba afectación de la grasa perirrenal. El cálculo de la supervivencia se realizó sobre 24 casos del total de 29. Analizamos la supervivencia global y cáncer-específica así como la posible influencia del nivel de trombo tumoral, la afectación de grasa y el grado tumoral como posibles factores pronósticos.
RESULTADOS: El tamaño medio tumoral fue de 8.15 ± 2.25 (5-13) cm. La vía de abordaje utilizada fue abdominal pura en 23 casos (79%) y toraco-abdominal en 6 (21%). Realizamos maniobras de movilización hepática y clampaje del pedículo hepático en 5(17%) pacientes. La forma de clampaje venoso realizado fue: Reno-cavo 13(44%), Triple clamplaje 11(37%) (9 infrahepático y 2 suprahepático), y Supradiafragmático-Aurícula 5(17%). En 4 casos se utilizó circulación extracorpórea convencional (CEC) con hipotermia moderada (26-28º C) y en un caso se uso CEC con Parada Cardiaca (4 min). El seguimiento medio de la serie fue de 52 meses. En el momento de la revisión: 9 pacientes estaban vivos, 11 muertos por tumor y 4 muertos por otras causas. La media de supervivencia global fue de 71±12 meses y cáncer-específica de 86±14 meses. En el análisis univariante ni la invasión de la grasa renal (p=0,6), ni el nivel del trombo venoso (p=0,9) fueron factores pronósticos de supervivencia, si en cambio el grado tumoral (p=0,03).
CONCLUSIONES: Los pacientes con extensión tumoral venosa sin afectación ganglionar o metastásica deben de ser tratados con cirugía radical y extracción completa del trombo tumoral. El grado tumoral fue un factor pronóstico en la supervivencia, no así el nivel de afectación venosa y la existencia de invasión de la grasa perirrenal.

Palabras clave: *Adenocarcinoma renal, trombo venoso, tratamiento quirúrgico, supervivencia.*

Correspondencia
Juan Ignacio Martínez-Salamanca
Cerro del Castañar, 8 Letra C (Chalet)
28034 Madrid. (España)
e-mail: msalam99@terra.es
Trabajo recibido: 14 de septiembre 2004

Summary.- *OBJECTIVES: To analyze therapeutic management and survival of renal adenocarcinoma with tumor venous extension treated by surgery in our experience.*

METHODS: We retrospectively evaluate a series of 29 cases of renal adenocarcinoma with venous thrombus who underwent radical nephrectomy and thrombectomy from January 1986 to November 2003. Mean age was 63.4 11.9 (29-79) years. 23 patients were males (79%) and 6 (21%) females. 17 (59%) patients had the tumor in the right kidney and 12 (42%) in the left kidney. Tumor thrombus level was: Level I (renal vein-inferior vena cava) 13 (45%), Level II (infrahepatic vena cava) 9 (31%), Level III (retrohepatic vena cava / suprahepatic) 3 (10%), and Level IV (auricula) 4 (14%). 92% of the cases presented perirenal fat involvement. Survival analysis was performed including 24 cases of the 29. We analyzed overall and cancer-specific survival, as well as possible influence of tumor thrombus level, fat involvement, and tumor grade as prognostic factors.

RESULTS: Mean tumor size was 8.15 ± 2.25 cm (5-13). Surgical approach was purely abdominal in 23 cases (79%) and thoraco-phreno-laparotomy in 6 (21%). Hepatic mobilization maneuvers and hepatic pedicle clamping were performed in 5 (17%) patients. Venous clamping was: renal-cava 13 cases (44%), triple clamping 11 (37%) (9 infrahepatic and 2 suprahepatic), and supradiaphragmatic-auricula 5 (17%). Conventional extracorporeal circulation (CEC) with moderate hypothermia (26-28º C) was employed in 4 cases and CEC with heart arrest (4 min) in one. Mean follow-up was 52 months. At the time of review 9 patients were alive,11 had died from tumor and 4 had died from other causes. Mean overall survival was 71 ± 12 months and cancer specific survival 86 ± 14 months. Neither renal fat involvement (p=0,6) nor tumor thrombus level (p = 0.9) were prognostic factors for survival in the univariant analysis, but tumor grade was (p = 0.03).

CONCLUSIONS: Patients with venous tumor extension without lymph node involvement or metastasis should be treated by radical surgery with complete excision of the tumor thrombus. Tumor grade was a prognostic factor for survival, but venous involvement level and presence of perirenal fat involvement were not.

Keywords: *Renal adenocarcinoma. Venous thrombus. Surgical treatment. Survival.*

INTRODUCCIÓN

El carcinoma de células renales (CCR) constituye entre el 2 y 3% del total de procesos viscerales malignos del adulto. (1). En Estados Unidos se diagnostican 18.700 nuevos casos anuales y se producen 7500 muertes por esta causa (2). Es conocida la tendencia del CCR a propagarse mediante la formación de trombo tumoral a la vena renal (20-25%), vena cava inferior (4-10%) o en dirección cefálica hasta la aurícula derecha (0,7-1,4%). (3,-5).

En la mayoría de los casos la ocupación de la luz venosa no esta unida a la invasión microscópica de la pared del vaso, se estima que este hecho ocurre en un 20% de los casos, siendo esta probabilidad mayor cuanto mas craneal se sitúe el extremo cefálico del trombo. (6)

Conocida la escasa respuesta del CCR a otras alternativas de tratamiento que nos sea la cirugía radical, el tratamiento óptimo de estos pacientes debe consistir en la extirpación completa de la neoplasia y el trombo tumoral. Previamente se debe descartar la existencia de enfermedad ganglionar o metástasis a distancia. La supervivencia en estos pacientes si se consigue una extirpación completa puede alcanzar el 64% a los 5 años (7). Trabajos recientes señalan que el hecho aislado de la existencia de trombo en la vena cava inferior no altera significativamente el pronóstico, y que son otros factores, como la extensión linfática (8,9), las metástasis a distancia (10-13) la resección incompleta tumoral (10,14,15) o la invasión de la pared venosa (10) los que disminuyen la supervivencia de estos pacientes.Asimismo existe controversia en la literatura sobre la posible relación entre el nivel cefálico del trombo y que este hecho se asocie a mayor extensión loco-regional y mayor grado tumoral pudiendo tener influencia en la supervivencia, sin poder extraerse conclusiones claras. (10,14,-17). La extensión trombótica tumoral aumenta la complejidad técnica de la cirugía y por tanto la morbimortalidad del procedimiento. El desarrollo de nuevas técnicas quirúrgicas así como la utilización de procedimientos complementarios (circulación extracorpórea, técnicas de movilización hepática, etc.) han hecho que sea posible extirpar con éxito trombos muy extensos. El diagnóstico por la imagen (TC Helicoidal/RMN) es una herramienta de extraordinaria utilidad para conocer con exactitud la altura del trombo y por tanto, poder planear una estrategia quirúrgica previa. En relación a la técnica quirúrgica, se ha producido una

revolución sorprendente sobre todo en el manejo del trombo nivel III. Se han descrito nuevas vías de abordaje, subclasificaciones puramente quirúrgicas del nivel del trombo así como maniobras importadas desde el transplante hepático. Incisiones con menos morbilidad, restricción al uso de by-pass así como de circulación extracorpórea (apertura de la cavidad torácica), favorece la mejor y más rápida recuperación del paciente. (18-20)

En este trabajo presentamos la experiencia de nuestro centro desde 1986, en el manejo de estos tumores, haciendo especial hincapié en las técnicas utilizadas y en la supervivencia de nuestros pacientes.

PACIENTES Y MÉTODO

En el periodo comprendido entre Enero de 1986 y Octubre de 2003, se han intervenido en nuestro Servicio 29 pacientes con el diagnóstico de carcinoma de células renales con trombo venoso tumoral. Hemos realizado una revisión de las historias clínicas en Noviembre del 2003. La media de edad de nuestra serie fue de 63,4 11.9 (29-79) años, 23 casos fueron varones (79,31%) y 6 (20,69%) mujeres. El tumor se localizó en el riñón derecho en 17 (58,62%) pacientes y en 12 (41,38%) en el izquierdo. Tan sólo 2 (6,90%) pacientes presentaban metástasis en el momento del diagnóstico y fueron intervenidos con intención citoreductora para adyuvancia mediante inmunoterapia (IL-2/IFNα).

La evaluación preoperatoria consistió fundamentalmente en técnicas de imagen: Ecografía, Rx Tórax, Cavografía, Tomografía axial computarizada (TC) en todos los pacientes y en aquellos intervenidos desde 1992 se incluyó estudio de la extensión del trombo tumoral mediante Resonancia magnética nuclear.Para la clasificación preoperatoria del nivel del trombo tumoral utilizamos la propuesta por la Clínica Mayo (14) (Tabla I) (Figura 5).

En todos los pacientes se realizó Nefrectomía radical más trombectomía, en 4 pacientes se asoció cavectomía segmentaria. En los casos que precisaron circulación asistida se contó con la participación del Servicio de Cirugía Cardiovascular de nuestro centro. En los casos con trombo nivel I (Vena Renal-Cava), utilizamos habitualmente un abordaje anterior transperitoneal. El control venoso dependió del tamaño y extensión del trombo. En los trombos en vena renal derecha con mínima insinuación en la cava, realizamos clamplaje lateral de la cava a nivel de la desembocadura de la vena renal. Cuando no fue posible realizar esta maniobra se realizó triple clampaje venoso (vena renal derecha, cava infrarenal e infrahepática). A continuación realizamos cavotomía para extracción del trombo.

Los tumores con extensión trombótica nivel II (Infrahepático) fueron abordados habitualmente mediante laparotomía media, utilizando maniobra de triple clampaje. En los clasificados como nivel III (Retrohepático/Suprahepático) el control de cava se realizó por encima de las venas suprahepáticas o en el segmento intrapericárdico de la vena cava inferior (en un caso, utilizando esternotomía media para su abordaje). En todos los casos fue necesario realizar maniobras de movilización y luxación hepática para exposición del segmento de cava retrohepático así como clampaje del pedículo hepático (maniobra de Pringle).

TABLA I. CLASIFICACIÓN SEGÚN NIVEL TROMBO TUMORAL

Nivel venoso	N casos	%
I- Vena renal-Cava	13	45
II- Infrahepático	9	31
III-Retro/Suprahepático	3	10
IV-Aurícula	4	14

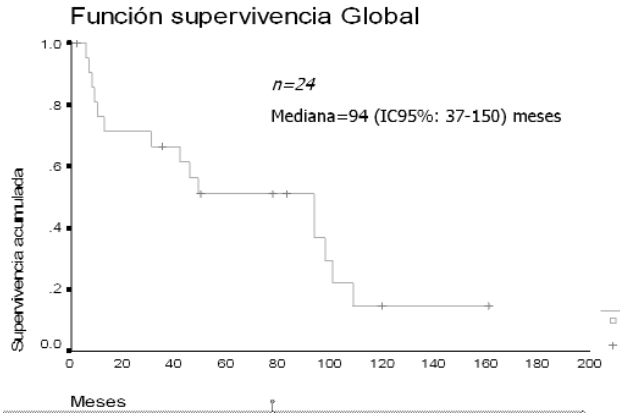

FIGURA 1. Curva de supervivencia global de Kaplan Meier (n=24). La mediana de supervivencia fue de 94 meses, y la tasa de supervivencia a 5 años del 57%.

Los pacientes con afectación nivel IV (Aurícula), fueron abordados de forma conjunta con el Servicio de Cirugía Cardiaca. En 3 casos se utilizó circulación extracorpórea convencional (CEC) con hipotermia moderada (26-28º C) y en un caso se uso CEC con Parada Cardiaca (4 min). No utilizamos clampaje de aorta en ningún caso, ni retroperfusión cerebral. Para la extracción del trombo se hizo necesario en todos los casos realizar atriotomía y cavotomía amplia.La estadificación de los pacientes se realizó de acuerdo a la clasificación TNM UICC 1997. (21) Después de la cirugía, evaluamos a los pacientes cada tres meses durante los dos primeros años, cada 6 meses, los dos siguientes y de manera anual posteriormente, realizando Rx Tórax, Ecografía Abdominal, TC y Analítica sanguínea. La obtención de datos para el estudio de supervivencia fue realizada mediante revisión de las historias clínicas, los registros informáticos de nuestro centro y en algunos casos, mediante contacto telefónico con los pacientes.Para el análisis de supervivencia, analizamos 24 pacientes del total de 29. Excluimos dos pacientes debido a que fallecieron durante la intervención, por migración del trombo y tromboembolismo pulmonar masivo, otra paciente que fue perdida para el seguimiento y dos pacientes que presentaban metástasis en el momento del diagnóstico.La supervivencia se calculó mediante el método de Kaplan-Meier y la comparación de las curvas de supervivencia entre los diferentes subgrupos mediante el test log-rank. El análisis estadístico se realizó mediante el software estadístico SPSS v 10,0 (SPSS Inc.)

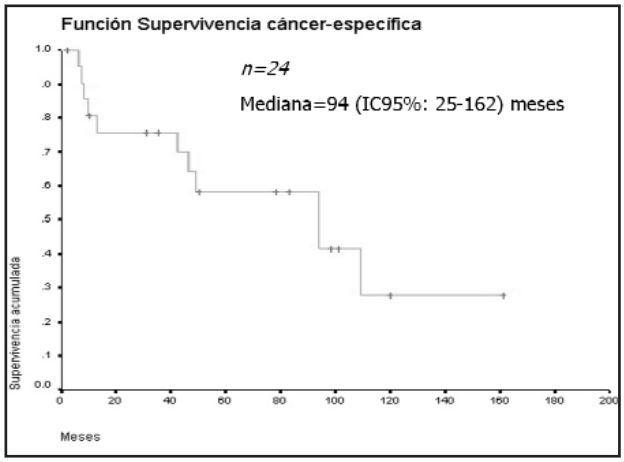

FIGURA 2. Curva de supervivencia cáncer-específica de Kaplan-Meier (n=24). La mediana de supervivencia fue de 94 meses, y la tasa de supervivencia a 5 años del 58%.

RESULTADOS

Los resultados globales de los pacientes analizados son los siguientes:

Datos quirúrgicos:

Realizamos en todos los pacientes nefrectomía radical, sin linfadenectomía loco-regional. En la Tabla II exponemos los datos más relevantes.

El tiempo quirúrgico medio fue de 217 ± 89 (120-390) minutos. En 16 pacientes fue necesaria la transfusión intra o postoperatoria inmediata de concentrados de hematíes, de media se infundieron 3 ± 2.3 Unidades. La hipotermia utilizada durante la CEC (4 casos) fue siempre de tipo moderado (24-28º C).

Estadificación patológica:

Los datos anatomopatológicos (grado tumoral, afectación de grasa, etc) se expresan en la Tabla III. El tamaño medio tumoral fue de 8.15 ± 2.25 (5-13) cm.

Supervivencia y factores pronósticos:La media de supervivencia global fue de 71±12 meses con una mediana de 94 meses y cáncer-específica de 86±14 meses con una mediana de 94 meses. En el momento de la revisión encontramos 9 pacientes vivos, 11 muertos como consecuencia de progresión tumoral y 4 fallecidos por otras causas. La supervivencia global y cáncer-específica se detallan en las figuras 1 y 2.Las tasas de supervivencia global y cáncer específica a los

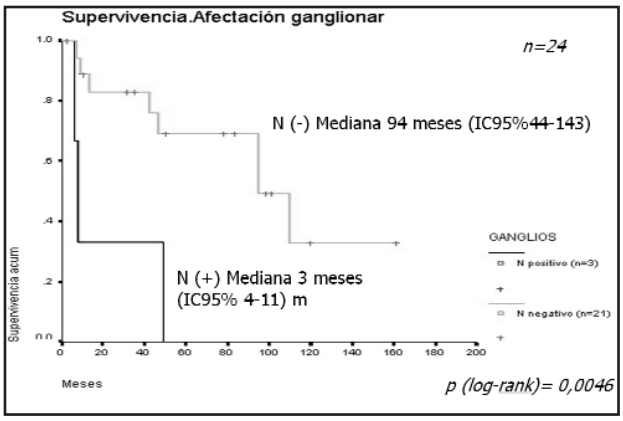

FIGURA 3. Curvas de supervivencia de Kaplan Meier de toda la muestra estratificadas según la afectación ganglionar (n=24). La mediana de supervivencia fue de 94 meses para los pacientes N- (n=21) y de 3 meses para los N+(n=´3). La diferencias en cuanto a supervivencia fueron estadísticamente significativas (p log-rank 0,0046).

3 y 5 años fueron de 70%,57% y 72%,58% respectivamente.

La Figura 3 refleja una comparación entre las curvas de supervivencia según la existencia o no de invasión ganglionar. La mediana de supervivencia para los pacientes sin afectación ganglionar fue de 94 meses, frente a 3 meses cuando existía invasión linfática. Comparando ambas curvas, parecen existir diferencias significativas en cuanto a la supervivencia de ambos grupos de pacientes (p=0,0046).

Analizamos asimismo la supervivencia clasificando a los pacientes según el nivel de trombo (Infrahepático y Suprahepático) (Figura 4). La mediana de supervivencia fue de 94 meses cuando el trombo era infrahepático y de 9 meses para los suprahepáticos. Al comparar ambas curvas, no parecen existir diferencias estadísticamente significativas (p=0,77). También se planteó una comparación entre los dos grupos con mayor número de pacientes; Nivel I (Vena Renal-Cava) n=11 y Nivel II (Infrahepático) n=8 en cuanto a su supervivencia. Las medianas fueron de 94 y 109 meses respectivamente. No encontramos diferencias entre ambas curvas de supervivencia (p=0,97).

Se realizó un análisis univariante para la identificación de posibles factores pronósticos, incluyendo el grado nuclear (p=0,03), el nivel de trombo (p=0,5) y la invasión de grasa (p=0,6). Tan sólo el grado nuclear aparece como factor estadísticamente significativo.

DISCUSIÓN

Durante el año 2003 en Estados Unidos se diagnosticaron un total de 35.710 pacientes con tumor renal (22). Aproximadamente un 20% presentaban metástasis en el momento del diagnóstico (23). En este grupo de pacientes, alrededor del 50% tienen trombo

TABLA II. DATOS QUIRÚRGICOS

Variables	**Número pacientes (%)**
Vía abordaje	
- Laparotomía media	22(75,8)
- Laparotomía media + Esternotomía	6(20,6)
- Hemi-Chevron (laparotomía subcostal izquierda)	1(3,4)
Movilización Hepática	
- Sí	5(17.2)
- No	24(82.7)
Maniobra de Pringle	
- Sí	5(17.2)
- No	24(82.7)
Nivel del Clampaje	
- Reno-cavo	13(44.8)
- Triple clampaje	11(37,9)
- Supradiafragmático/ Aurícula	5(17.2)
Circulación asistida	
- CEC sin Parada Cardiaca	3
- CEC con Parada Cardiaca	1

TABLA III. CARACTERÍSTICAS PATOLÓGICAS

Variables	**Número pacientes (%)**
Grado patológico (pT)	
- pT3b	26 (89.6)
- pT3c	3 (10.4)
Invasión de grasa	25 (86.2)
- Si	4 (13,7)
- No	
Invasión ganglionar	5 (17.2)
- N +	24 (82.7)
- N -	
Invasión pared venosa	16(55.1)
- Si	13(44.8)
- No	
Grado nuclear (Fuhrman)	11 (37,9)
- G2	12 (41,3)
- G3	4 (13,7)
- G4	2 (6,8)
- No especificado	
Presencia de metástasis al diagnóstico	
- No	27 (93,1)
- Si	2 (6,8)

TABLA IV. SERIES MUNDIALES

Series	Nºpac.sin Mts	SV (años seguimiento)	Nºpac.con Mts	SV (años seguimiento)	Mortalidad operatoria
Neves (1987)	36	68%(5)	18	12%(5)	9,3%
Skinner(1989)	26	40%(5)	27	0%(5)	13,0%
Novick(1990)	30	64%(3)	9	11%(3)	4,7%
Montie(1991)	38	59%(5)	20	25%(2)	7,4%
Hatcher(1991)	27	69%(5)	8	13%(5)	8,6%
Suggs(1991)	26	26%(5)	5	0%(5)	3,4%
Swierzewski(1994)	72	64%(5)	28	20%(5)	4,5%
Sweeney(2003)	69	40%(5)	27	28%(5)	5,2%
Gregorio Marañón(2004)	27	58%(5)	2	0%(5)	6,8%

venoso a uno u otro nivel (24). Es ampliamente conocida la tendencia del cáncer de riñón a invadir la vena renal y a la extensión del trombo a la vena cava inferior, incluso a la aurícula derecha. La existencia de trombo lleva a clasificar al paciente según la TNM 1997 (21) como T3b y T3c. Existe una importante discusión en la literatura, representada fundamentalmente por dos trabajos recientes (25,26), sobre la posible diferencia pronóstica entre tumores con trombo solo en vena renal y aquellos que llegan a la vena cava inferior. El grupo de Libertino (25) defiende que la supervivencia en los pacientes con invasión sólo de vena renal es superior a los trombos en cava inferior y por tanto debería revisarse el concepto T3b de la TNM, por el contrario, Kim et al, (26) no encuentran diferencias en cuanto a la supervivencia entre ambos grupos de pacientes.

En nuestra experiencia, al clasificar los pacientes globalmente como supra o infrahepáticos no encontramos diferencias estadísticamente significativas en relación a la supervivencia, tampoco entre nivel I y nivel II. Resultados similares comunica el grupo de Kim (26).

La sintomatología de la invasión venosa tumoral suele ser inespecífica, pero hallazgos como embolismos pulmonares de repetición, edema en miembros inferiores, varicocele, insuficiencia hepática o renal y dilatación de venas superficiales en el abdomen, pueden hacer sospechar esta situación.

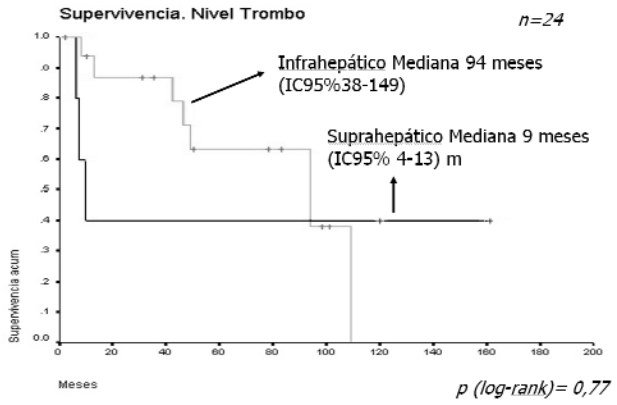

FIGURA 4. Curvas de supervivencia de Kaplan Meier de toda la muestra estratificadas según el nivel trombo tumoral (n=24). La mediana de supervivencia fue de 94 meses para los trombos infrahepáticos (n=19) y de 9 meses para los suprahepáticos (n=5). La diferencias en cuanto a supervivencia no fueron estadísticamente significativas (p log-rank 0,77).

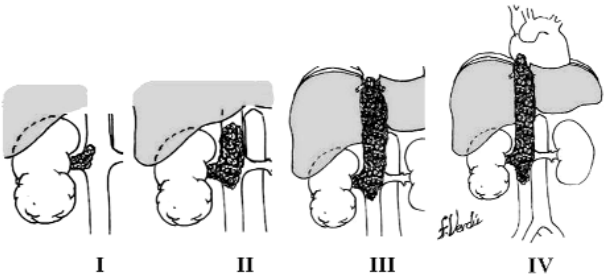

FIGURA 5. Niveles de afectación del trombo tumoral en cava. Neves R.J., Zincke H.1987

En nuestra experiencia es fundamental la adecuada planificación preoperatoria para diseñar una óptima estrategia quirúrgica. A este propósito colaboran de una manera extraordinaria, técnicas de imagen como la RMN y más recientemente el TC Helicoidal con reconstrucción volumétrica "3D", que nosotros realizamos de rutina en todos nuestros pacientes antes de la cirugía.La embolización preoperatoria (48-72 h antes), según algunos autores, parece facilitar la disección y extirpación del tumor, disminuir las pérdidas hemáticas durante la cirugía y mejorar la función hepática en trombos que afectan a las venas suprahepáticas (27-29,47). Nuestro grupo carece de experiencia en este sentido.Respecto a la técnica quirúrgica, es en los trombos nivel III y IV, donde existen mas alternativas y variantes en cuanto a la estrategia para su extirpación. El abordaje quirúrgico se realizó en la mayoría de los pacientes (75%) mediante laparotomía media. Consideramos que permite una adecuada exposición del campo, tanto en tumores derechos como izquierdos. En algunos casos con trombo nivel III y en todos los nivel IV asociamos esternotomía media para acceder a la cava intratorácica y al corazón (47). Clásicamente se consideraba que todos los pacientes con trombos nivel III y IV, para tener un control proximal del mismo, se debía realizar un abordaje combinado (abdominal y torácico) y usar en muchas ocasiones, by pass cardiopulmonar con o sin parada cardiorrespiratoria. Varios trabajos recientes, fundamentalmente de Ciancio y cols., abogan por un abordaje abdominal puro, incluso para trombos por encima de las venas suprahepáticas, mediante incisiones tipo "estrella mercedes" (trirradiada). Realizan una movilización hepática (técnicas importadas del transplante hepático) muy amplia que permite una completa exposición de cava y un excelente control de la misma. Intentan "exprimir" el trombo hacia abajo, para procurar realizar siempre un clamplaje proximal de cava, por debajo de las suprahepáticas. Evitan, por tanto, la esternotomía así como la CEC, utilizando en algunas ocasiones by-pass veno-venoso (18-20,47) (Fig.6).En tres de los cuatro casos de trombo nivel IV utilizamos CEC sin PCR y uno de ellos con PCR. La hipotermia fue en todos de tipo moderado (24-28ºC). Hay autores que utilizan la hipotermia profunda, retroperfusión cerebral y PCR de manera rutinaria. La técnica que utilizamos (sin PCR e hipotermia moderada) presenta como ventajas; un menor tiempo de CEC, menor riesgo de hemorragia al no reinfundirse sangre heparinizada acumulada en el reservorio y menor morbilidad cardiaca, neurológica y renal. (30-32) (Figura 7).Los autores que defienden la hipotermia profunda con PCR y retroperfusión cerebral (36), describen también varias ventajas al no exigir una disección meticulosa de la cava retrohepática, favoreciendo la extracción del trombo así como una menor hemo-

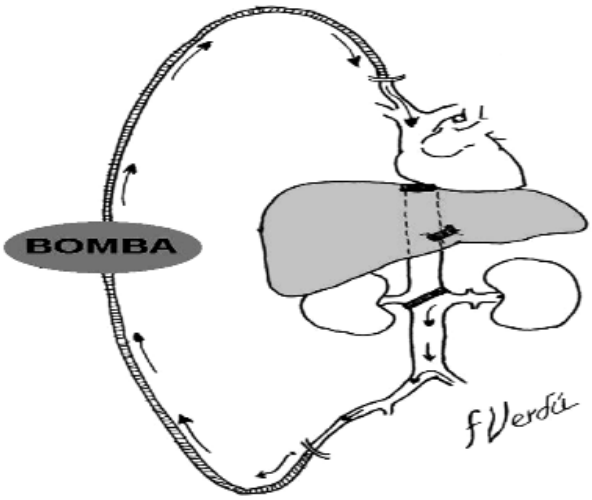

FIGURA 6. By-pass veno-venoso: canulación percutánea de venas femorales y yugular interna: clamplaje diagonal de cava infratumoral, y clampaje de cava supratumoral y de pedículo hepático.

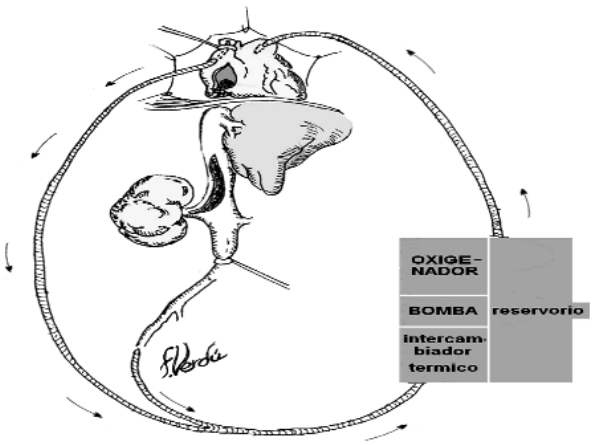

FIGURA 7. Circuito de circulación extracorpórea: sangre venosa recogida en cava superior a través de la cánula auricular, pasa al reservorio, se oxigena y enfría, y se reintroduce por la cánula de la aorta ascendente.

rragia procedente de las venas lumbares y suprahepáticas, disminuyendo el riesgo de embolismo pulmonar (31,33,34) (Figura 8).

Al instaurar el by-pass, se deben canular la aorta, vena cava superior y vena cava inferior. En ocasiones, debido a la trombosis completa de la vena cava inferior, puede no ser necesario derivar la sangre de la mitad inferior del cuerpo, como sucedió en dos de los cuatro casos con extensión tumoral intracardiaca, operados en nuestro Servicio. (35) (Figura 9).

Creemos importante remarcar la estrategia concreta de actuación en los tumores izquierdos con trombo en vena renal sobrepasando la aorta, que deben ser abordados como si fueran del lado derecho, es decir, antes de acceder al pedículo renal izquierdo es necesario tener un control y clamplaje de la vena renal izquierda a su entrada en la cava. Esta maniobra puede evitar la migración del trombo, en caso de tener dificultades para su ligadura en el pedículo.

Esta ampliamente demostrado que la existencia de trombo tumoral en ausencia de metástasis, no representa un factor pronóstico desfavorable (27,37-39). Por tanto, la cirugía radical esta claramente indicada en este grupo de pacientes. Las cifras de supervivencia a 5 años se sitúan entre el 40-69% (10,15). En la Tabla IV se representan las principales series y su supervivencia.

La presencia de metástasis asociado a la existencia de trombo empeora de manera clara el pronóstico, con supervivencia de 0% en algunas series al 12,5% en otras (10,15). Nuestra superviencia a 5 años fue nula en pacientes diseminados antes de la cirugía.

La mortalidad perioperatoria, expuesta en la Tabla IV fue del 6,8%, en rango similar a las principales series (3,4-13%). En ambos casos se debió a migración del trombo tumoral y secundario embolismo pulmonar masivo. Uno de los casos se trataba de un tumor izquierdo con trombo hasta cava (Nivel I) y el otro, un trombo nivel III que alcanzaba las suprahepáticas.

Analizamos la supervivencia global así como la cáncer específica con resultados comparables a las series publicadas. Asimismo, estratificamos a los pacientes según el nivel del trombo, en suprahepáticos e infrahepáticos, analizando y comparando su supervivencia. No encontramos diferencias significativas entre ambos (p=0.7) como parece reflejar la literatura (10,14,16,37,40)

Del total de 29 pacientes con trombo, 5 tenían invasión ganglionar, dos de ellos fueron perdidos durante el seguimiento, la supervivencia del resto fue significativamente inferior a los pacientes sin diseminación linfática (p=0,0046). Por tanto, parece que la existencia de ganglios positivos es un factor pronóstico que influye en la progresión. (27,41).

Hay dos trabajos muy recientes, randomizados y multicéntricos (23,42) que analizan el papel de

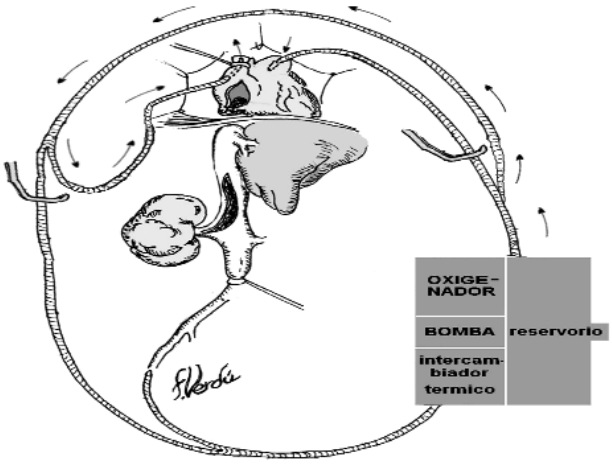

FIGURA 8. Retroperfusión cerebral: sangre oxigenada y enfriada del reservorio se reintroduce por cava superior, para tras irrigar retrógradamente el encéfalo, retornar a la circulación general por la aorta.

FIGURA 9. Tumor renal derecho con trombo tumoral hasta cava infrahepática y agenesia de cava infrarrenal.

la nefrectomía citoreductora en pacientes con CCR diseminado. Las conclusiones son, que pacientes con buen estado general, podrían beneficiarse de este tratamiento quirúrgico seguido de inmunoterapia con interferón alfa. Parece aumentar su supervivencia, siempre y cuando la cirugía no retrase demasiado el inicio de la inmunoterapia y las complicaciones perioperatorias sean mínimas.

El CCR metastásico sigue representando un reto terapéutico debido a su alta quimioresistencia a varios regímenes de tratamiento, secundario a la expresión celular del gen de resistencia (MDR). (43).

Del total de la serie dos pacientes intervenidos presentaban enfermedad diseminada que posteriormente recibieron inmunoterapia, con supervivencia inferior a 6 meses en ambos casos.

Los factores pronósticos clásicos en el CCR son el grado nuclear, el estadio patológico, el tipo histológico, el estado del paciente, edad, número y localización de metástasis, tiempo de aparición de las mismas así como la invasión linfática. (44,45,46).

Realizamos un análisis de factores pronósticos en el grupo de nuestros pacientes sin invasión ganglionar y sin metástasis (n=24) Para ello practicamos un análisis univariante incluyendo el grado nuclear, el nivel del trombo y la afectación de grasa. Tan solo, el grado nuclear parece influir de manera significativa (p=0,03) en el pronóstico.

CONCLUSIONES

Podemos concluir que en nuestra experiencia el tratamiento quirúrgico mediante nefrectomía más trombectomía en pacientes con carcinoma renal y extensión venosa supone la mejor opción terapéutica, con supervivencia a tres y cinco años, del 60 y 70% aproximadamente.

El nivel de trombo tumoral, que aunque si aumenta la dificultad técnica (Niveles III y IV fundamentalmente), no influye en la superviencia de nuestros pacientes, tampoco la invasión o no de la grasa perirrenal. Por el contrario, encontramos que el grado tumoral tiene una implicación como factor pronóstico en la supervivencia.

Para finalizar y como conclusiones de la literatura mas reciente, podemos extraer tres:

1. Los avances técnicos en diagnóstico por imagen (RMN, TC Helicoidal), el uso de by-pass (CEC y By-pass veno-venosos), el desarrollo de nuevas estrategias quirúrgicas (Maniobras importadas del transplante hepático, nuevos abordajes) ha hecho posible la extirpación de cualquier tipo de trombo con menor morbilidad y mayor eficacia que en tiempos pasados.

2. No parecen existir dudas sobre la idoneidad del tratamiento quirúrgico en el CCR con trombo venoso (no diseminado), ya que los resultados en cuanto a supervivencia, tras un adecuado tratamiento son comparables a pacientes con CCR sin trombo.

3. Quizás la frontera terapéutica actual se sitúa en ese grupo de pacientes con CCR con trombo venoso y diseminación metastásica pero, que tienen un buen estado general. Probablemente los recientes trabajos sobre la cirugía citorreductora seguida de inmunoterapia abran nuevas líneas de tratamiento y en un futuro pueda combinarse la cirugía radical con baja morbilidad seguida de eficaces esquemas de inmunoterapia.

BIBLIOGRAFIA y LECTURAS RECOMENDADAS (*lectura de interés y **lectura fundamental)

1. O´TOOLE, K.M.; BROWN, M.; HOFFMANN, P.: ”Pathology of benign and malignant kidney tumors”. Urol. Clin. North. Am., 20: 193, 1993.
2. GREENLEE, R.T.; HILL-HARMON, M.B.; MURRAY, T. y cols.: ”Cancer statistics”. CA. Cancer. J. Clin., 51: 15, 2001.

*3. HERRANZ, F.; VERDU, F.; SUBIRA, D.: ”Nefrectomía radical”. In: F.Herranz (ed).Tumores de riñón.Ed. Doyma SL, Madrid 2001.

4. NESBITT, J.C.; SOLTERO, E.R.; DINNEY, C.P. y cols.: ”Surgical management of renal cell carcinoma with inferior vena cava tumor thrombus” Ann. Thorac. Surg., 63: 1592, 1997.
5. FITZGERALD, J.M.; TRIPATHY, U.; SVENSSON L.G. y cols.: ”Radical nephrectomy with vena caval thrombectomy using a minimal access approach for cardiopulmonary bypass”. J. Urol., 159: 1292, 1998.

**6. GIULIANI, L.; GIBERTI, C.; MARTORANA, G. y cols.: “Surgical management of renal cell carcinoma with vena cava tumor thrombus”. Eur. Urol., 12: 145, 1986.

7. SWIERZEWSKI, D.J.; SWIERZEWSKI, M.J.; LIBERTINO, J.A.: ”Radical nephrectomy in patients with renal cell carcinoma with venous, vena caval, and atrial extensión”. Am. J. Surg., 168: 205, 1994.
8. HOEHN, W.; HERMANEK, P.: ”Invasion of veins in renall cell carcinoma, frequency, correlation and prognosis”. Eur. Urol., 9:276, 1983.
9. EMMOTT, R.C.; HAYNE, L.R.; KATZ, I.L. y cols.: ”Prognosis of renal cell carcinoma with vena caval extension and renal vein involvement”. An. Update Am. J. Surg., 154: 49, 1987.

*10. HATCHER, P.A.; ANDERSON, E.E.; PAULSON, D.F. y cols.: ”Surgical management and prognosis of renal cell carcinoma invading the vena cava”. J. Urol., 145: 20, 1991.

*11. CHERRIE, R.J.; GOLDMAN, D.G.; LINDNER, A. y cols.:

”Prognostic implications of vena caval extension of renal cell carcinoma”. J. Urol., 128:910, 1982.

*12. SCHEFF, P.; NOVICK, A.C.; STRAFFON, R.A. y cols.: ”Surgery for renal cell carcinoma extending into inferior vena cava”. J. Urol., 120: 28, 1978.

13. COLE A.T.; JULIAN, W.A.; FRIED, F.A.: ”Aggresive surgery for renal cell carcinoma with vena cava tumor trombus”. Urology., 6: 227, 1975.

**14. NEVES R.J.; ZINCKE H.: ”Surgical treatment of renal cancer with vena cava extension”. Br. J. Urol., 59: 390, 1987.

15. SKINNER D.G.; PRITCHETT T.R.; LIESKOVSKY G. y cols.: ”Vena caval involvement by renal cell carcinoma.Surgical resection provides meaningful long-term survival”. Ann. Surg., 210: 387, 1989.

**16. LIBERTINO, J.A.; ZINMAN, L.; WATKINS, E.J.: ”Long-term results of resection of renal cell cancer with extension into inferior vena cava”. J. Urol., 137-21, 1987.

17. SOSA, R.E.; MUECKE, E.C.; VAUGHAN, E.D.J. y cols.: ”Renal cell carcinoma extending into the inferior vena cava:the prognosis significance of the level of vena caval involvement”. J. Urol., 132: 1097, 1984.

**18. CIANCIO, G.; HAWKE, C.; SOLOWAY, M.: “The use of liver transpant techniques to aid in the surgical management of urological tumors”. J. Urol., 164: 665, 2000.

**19. CIANCIO, G.; VAIDYA, A.; SAVOIE, M.; SOLOWAY, M.: ”Management of renal cell carcinoma with level III thrombus in the inferior vena cava”. J. Urol., 168: 1374, 2002.

**20. VAIDYA, A.; CIANCIO, G.; SOLOWAY, M.: ”Surgical techniques for treating a renal neoplasm invading the inferior vena cava”. J. Urol., 169: 435, 2003.

21. GUINAN, P.; SOBIN, L.; ALGABA, F. y cols.: ”TNM staging of renal cell carcinoma: workgroup No.3-Union International Contre le Cancer (UICC) and the American Joint Commitee on Cancer (AJCC)”. Cancer, 80: 992, 1997.

22. JEMAL, A.; TIWARI, R.C. MURRAY, T.: ”Cancer Stadistics, 2004. CA”. Cancer J. Clin., 54-8, 2004.

**23. MICKISCH G.H.J.; GARIN, A.; VAN POPPEL, H. y cols.: ”Radical nephrectomy plus interferon-alfa-based immunotherapy compared with interferon alfa alone in metastatic renal cell carcinoma:a randomized trial”. Lancet, 358: 966, 2001.

*24. ZISMAN, A.; PANTUCK, A.J.; CHAO, D.H. y cols.: ”Renal cell carcinoma with tumor thrombus: is cytoreductive nephrectomy for advanced disease associated with an increased complication rate?”. J. Urol., 168: 962, 2002.

**25. MOINZADEH, A.; LIBERTINO, J.A.: ”Prognostic significance of tumor thrombus level in patients with renal cell carcinoma and venous tumor thrombus extension. Is all T3b the same?”. J. Urol., 171: 598, 2004.

**26. KIM, H.L.; ZISMAN, A.; KEN-RYU, H. y cols.: ”Prognostic significance of venous thrombus in renal cell carcinoma. Are renal vein and inferior vena cava involvement different?”. J. Urol., 171: 588, 2004.

**27. SWEENEY, P.; WOOD, C.G.; PISTERS, L.L. y cols.: ”Surgical management of renal cell carcinoma associated with complex inferior vena caval thrombi”. Urol. Oncol., 22: 182, 2004.

28. SWANSON D.A.; JOHNSON, D.E.; VON ESCHENBACH, A.C. y cols.: ”Angioinfarction plus nephrectomy for metastatic renal cell carcinoma”. An Update J. Urol., 130: 449, 1983.

29. NOVICK, A.; KAYE, M.C.; COSGROVE, D.M. y cols.: ”Experience with cardiopulmonary bypass deep hypotermic circulatory arrest in the management of retroperitoneal tumors with large vena caval thrombi”. Ann. Surg., 212: 472, 1990.

30. STEWART, R.J.; CAREY, J.A.; MCDOUGAL, S. y cols.: ”Cavoatrial tumor trombectomy using cardiopulmonary bypass without circulatory arrest”. Ann. Thorac. Surg., 51: 717, 1991.

31. DAVIS, R.J.A.M.; BLOM, J.H.M.; SCHRODER, F.H.: ”Surgical management of renal carcinoma with extensive involvement of the vena cava and right atrium”. Br. J. Urol., 70: 591, 1992.

32. JANOSKO, D.O.; POWELL, C.S.; SPENCE, P.A, y cols.: ”Surgical management of renal cell carcinoma with extensive intracaval involvement using veno-venous bypass system suitable for rapid conversion to total cardiopulmonary bypass”. J. Urol., 145: 555, 1991.

33. MONTIE, J.E.; JACKSON, C.L.; COSGROVE, D.M. y cols.: ”Resection of large inferior vena cava thrombi from renal cell carcinoma with the use of circulatory arrest”. J. Urol., 139: 25, 1988.

34. ANGERMEIER, K.W.; ROSS, J.H.; NOVICK, A.C. y cols.: ”Resection of non-renal retroperitoneal tumors with large vena caval thrombi using bypass and hypotermic circulatory arrest”. J. Urol., 144: 735, 1990.

35. HERRANZ,F.; VERDU,F.; DIEZ CORDERO, J.M. y cols.: ”Adenocarcinoma renal con extensión tumoral venosa hasta la aurícula derecha:consideraciones diagnósticas y terapeúticas”. Arch. Esp. Urol., 49: 17, 1996.

*36. GONZALEZ, M.; CHANTADA, V.; ALVAREZ, L.M. y cols.: ”Carcinoma renal con trombo tumoral en vena-aurícula.Experiencia y revisión”. Arch. Esp. Urol., 51: 44, 1998.

37. GOETZL,M.A.; GOLUBOFF,E.T.; MURPHY, A.M. y cols.: ”A contemporary evaluation of cytoreductive nephrectomy with tumor thrombus: morbidity and log-term survival”. Urol. Oncol., 22: 182, 2004.

38. THRASHER, J.B.; PAULSON, D.F.: ”Prognostic factors in renal cancer”. Urol. Clin. Noth. Am., 20: 247, 1993.

39. FICARRA, V.; RIGHETTHI, R.; D’AMICO, A.: ”Renal vein and vena cava involvement does not affect prognosis in patients with renal cell carcinoma”. Oncology., 61: 10, 2001.

*40. LJUNGBERG, B.; STENLING, R.; OSTERDAHL, B.: ”Vein invasion in renal cell carcinoma;impact on metastatic behavior and survival”. J. Urol., 154: 168, 1995.

41. ZISMAN, A.; WIEDER, J.A.; PANTUCK, A.J. y cols.: ”Renal cell carcinoma with tumor thrombus extension:biology, role of nephrectomy and response to immunotherapy”. J. Urol., 163: 909, 2003.

**42. FLANIGAN, R.C.; SALMON, S.E.; BLUMENSTEIN, B.A. y cols.: ”Nephrectomy followed by interferon alfa-2b compared with interferon alfa-2b alone for metastatic renal cell cancer”. N. Engl. J. Med., 345: 1655, 2001.

43. YAGODA, A.; ABI-RACHED, B.; PETRYLACK, D.: ”Chemotherapy for advanced renal cell carcinoma”. 1983-1993 Semin Oncol.,22:42, 1995.

*44. MEJEAN, A.; OUDARD, S.; THIOUNN, N.: ”Prognostic factors of renal cell carcinoma”. J. Urol., 169: 821, 2003.

*45. TSUI, K.; SHVARTS, O.; SMITH, R.B. y cols.: ”Prognostic indicators for renal cell carcinoma: a multivariate analysis of 643 patients using the revised 1997 TNM staging criteria”. J. Urol., 163: 1090, 2000.

46. GETTMAN, M.T.; BOELTER, C.W.; CHEVILLE, J.C. y cols.: ”Charlson co-morbidity index as a predictor of outcome after surgery for renal cell carcinoma with renal vein, vena cava, or right atrium extension”. J. Urol., 169: 1282, 2003.

*47. VERDU, F.; HERRANZ, F.; MARTINEZ-SALAMANCA, J.I. y cols.: ”Aspectos técnicos de la cirugía del adenocarcinoma renal con trombo en cava”. Urología integrada y de investigación 2004 (en prensa).