

## Terapia antiandrogénica como quimioprevención del cáncer de próstata

D. Subirá Ríos<sup>a</sup>, E. Alonso Sandoica<sup>b</sup>, J.I. Martínez Salamanca<sup>a</sup>, J. Jara Rascón<sup>a</sup>  
y C. Hernández Fernández<sup>a</sup>

<sup>a</sup>Servicio de Urología. Hospital General Universitario Gregorio Marañón. Madrid.

<sup>b</sup>Centro de Salud Hermanos García Noblejas. Área 4. Madrid.

La deprivación hormonal que producen los inhibidores de la 5-alfa-reductasa sobre el tejido prostático ha sugerido la posibilidad de que agentes tales como el finasteride puedan desempeñar algún papel en la prevención del cáncer prostático.

En el presente artículo se presenta un caso de neoplasia intraepitelial prostática, tratado por su hiperplasia prostática benigna acompañante con finasteride, que evolucionó a atrofia prostática biopsiada. Se discute el mecanismo de acción de este tipo de terapia antiandrogénica en estas displasias y se revisa la literatura actual sobre su posible efecto en la reducción del riesgo de cáncer de próstata.

*Palabras clave:* cáncer de próstata, prevención, finasteride.

Hormonal deprivation produced by the 5-alpha-reductase inhibitors on the prostatic tissue has suggested the possibility that agents such as finasteride may play some role in the prevention of prostate cancer.

The present article presents a case of prostatic interepithelial neoplasm (PIN) treated for its accompanying benign prostatic hyperplasia with finasteride, that evolved to biopsied prostatic atrophy. The action mechanism of this type of anti-androgenic therapy in these dysplasias is discussed and the prevent literature on its possible effect in the reduction of the risk of prostate cancer is reviewed.

*Key words:* prostate cancer, prevention, finasteride.

### INTRODUCCIÓN

La prevención del cáncer de próstata tiene una gran importancia en términos de mortalidad cáncer-específica y en coste socioeconómico debido a la creciente prevalencia de esta enfermedad, su incidencia, también en aumento, y el largo período de latencia habitualmente necesario hasta el desarrollo de este tipo de cáncer, que se presenta en el 30% al 50% de los casos como enfermedad ya metastásica o localmente avanzada.

Afortunadamente se han dado avances recientemente, tanto en el campo del diagnóstico precoz de esta enfermedad, con la detección del antígeno prostático específico (PSA), como también en el de la prevención. Concretamente, la sensibilidad del PSA en el cribado del cáncer prostático oscila entre el 34% y el 100% y la especificidad entre el 14% y el 98%<sup>1</sup> existiendo un amplio consenso en que la mejor combinación de pruebas diagnósticas con

carácter predictivo consiste en realizar un tacto rectal y una determinación de PSA.

Respecto a la prevención de esta enfermedad, se han identificado factores de riesgo asociados al cáncer de próstata y, además, existe ya un campo de investigación muy interesante en el desarrollo de agentes quimioprolifáticos donde, debido a la hormonodependencia del epitelio prostático, los sustancias antiandrogénicas pueden tener un papel muy prometedor. Se presenta a continuación un caso clínico que permite reflexionar sobre la hipótesis del posible uso de finasteride como agente en la prevención del desarrollo de neoplasia intraepitelial prostática (PIN) y, quizás, del cáncer prostático.

### CASO CLÍNICO

Varón de 58 años sin antecedentes de interés, remitido por su médico de atención primaria, que consulta por clínica obstructiva moderada del tracto urinario inferior de 2 años de evolución habiéndose pautado tratamiento con finasteride desde hace 4 meses. El paciente presenta una clínica miccional moderada, con polaquiuria, nicturia de 2 veces/noche, dificultad de inicio de la micción no mantenida y urgencia miccional esporádica. Score de síntomas IPSS: 10 (rango 0-35), lo que corresponde a una sintoma-

Correspondencia: E. Alonso Sandoica.  
C/ Condado de Treviño, 2, p-1, 5.º-C.  
28033 Madrid.

Recibido el 26-05-03; aceptado para su publicación el 11-11-03.

tología leve-moderada con un índice de calidad de vida 3 (rango 0-6).

A la exploración física destaca una próstata en el tacto rectal de consistencia adenomatosa, bien definida con un volumen II-III/IV.

Se completa el estudio con una ecografía renal y vesicoprostática en la que se informa de unos riñones de características normales sin alteraciones vesicales y una próstata de características homogéneas con un volumen de 50 cc. En la flujometría se obtiene un Qmax. 10ml/s para 163 ml en 33 s. El valor del PSA fue 5.8 ng/ml con un índice PSA libre/total 18% (valor normal > 25%).

Con estos hallazgos se decide continuar tratamiento con finasteride y estudio de su alteración del PSA mediante biopsia ecodirigida transrectal, que objetiva una próstata sin nódulos hipoeoicos con un ecograma capsular íntegro, siendo el volumen prostático de 62 cc. El estudio anatomopatológico de las biopsias sextantes randomizadas informa de hiperplasia prostática benigna con focos de neoplasia intraepitelial prostática tipo 3 (PIN 3) en ambos lóbulos (fig. 1). Ante este resultado se indica nueva biopsia prostática que es realizada a los 6 meses de haber iniciado el tratamiento hormonal con finasteride. En esta segunda biopsia igualmente ecodirigida, se informaron las seis muestras como tejido acinar prostático con características de atrofia glandular difusa, con ausencia de áreas displásicas (fig. 2).

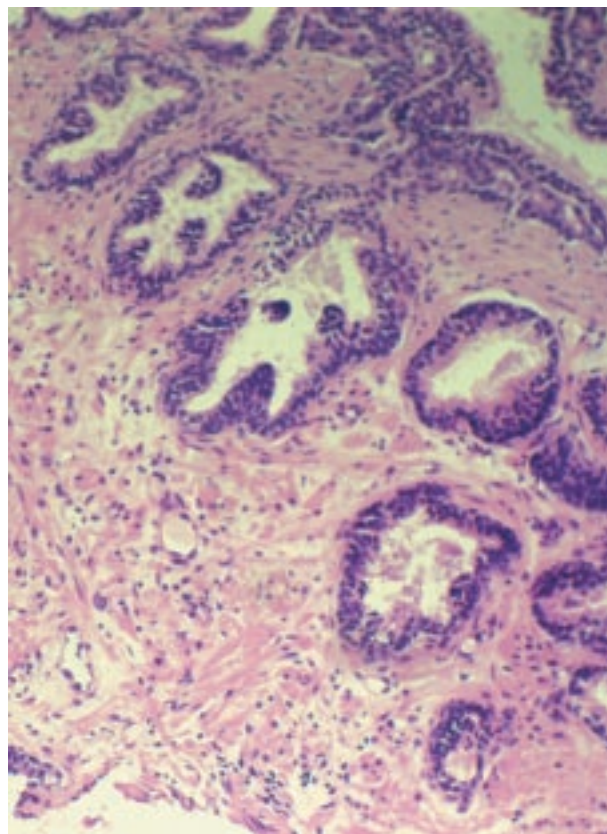
El paciente es atendido posteriormente refiriendo mejoría suficiente de su clínica miccional previa, con normalización de su PSA (3 ng/ml) realizando seguimiento en consulta de atención primaria.

## DISCUSIÓN

La incidencia y prevalencia del cáncer de próstata ha aumentado en los últimos años por varios factores: el uso del PSA como marcador tumoral, el más estrecho seguimiento de pacientes con lesiones consideradas como posiblemente pre-tumorales, tales como la PIN, y, por otro lado, el aumento de la esperanza de vida del varón en un tumor que, como es bien sabido, aumenta su incidencia con la edad.

Estos datos, la alta prevalencia, la creciente incidencia y larga historia natural del desarrollo del cáncer de próstata confieren a los posibles agentes quimioprolifáticos en el adenocarcinoma prostático un papel importante. Se han publicado trabajos sobre distintos posibles agentes tanto sintéticos como naturales que serían capaces de modificar la historia natural de la carcinogénesis del adenocarcinoma prostático; entre los primeros se encuentran la vitamina D, la vitamina E y análogos y, entre los sintéticos, figuran los fármacos antiandrogénicos.

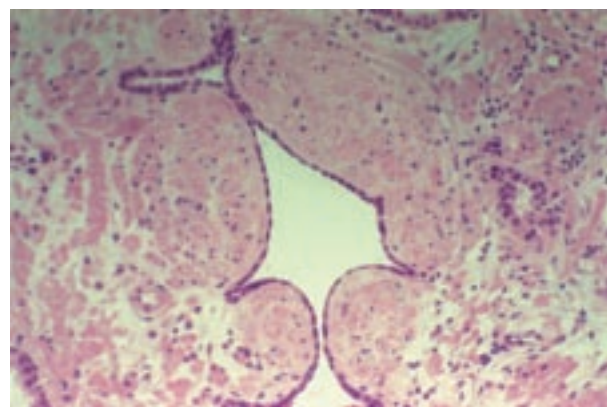
El papel del agente quimioprolifático sería el de modificar la progresión del epitelio prostático normal al estado displásico-lesión premaligna (PIN) y, de este modo, evitar el paso de esta situación al posible desarrollo de adenocarcinoma prostático, ya que parece existir una fuerte asociación entre la terapia de privación andrógena y la profilaxis en el cáncer de próstata según estudios epide-



**Figura 1.** Neoplasia intraepitelial prostática de alto grado (PIN 3): el epitelio luminal está estratificado pero las células han perdido su polaridad. Los núcleos son mayores de lo normal y contienen nucleolos.

miológicos y experimentales, apoyándose estas hipótesis también en ensayos clínicos controlados randomizados<sup>2</sup>.

La modulación de los agentes antiandrógenos en el cáncer de próstata se basa en la hormonodependencia del adenocarcinoma prostático al menos en las fases iniciales. El papel de la terapia antiandrógena se basa en estudios que demuestran una disminución de PSA tras el tratamiento, además de un efecto modulador sobre las PIN de alto grado que, según se sabe, reúnen características de



**Figura 2.** Atrofia prostática: leve distorsión glandular con epitelio aplanado, núcleos hiper cromáticos y fibrosis estromal.

posibles precursores de adenocarcinoma prostático. Por último, también es bien conocido que los antiandrógenos provocan un efecto inhibitorio de la proliferación celular<sup>3</sup>.

En una reciente conferencia de consenso auspiciada por la OMS, se apuntaba el papel quimiopreventivo que la terapia antiandrogénica podría ejercer sobre las PIN de alto grado en el desarrollo del adenocarcinoma prostático.

La utilización de los agentes antiandrogénicos en la quimioprevención del cáncer de próstata debería evitar por otra parte anular un futuro papel de esta terapia en casos de adenocarcinoma prostático al seleccionar cepas celulares hormono-resistentes.

Entre la terapia antiandrogénica, el finasteride parece que no competiría con otros futuros tratamientos antiandrogénicos en los pacientes que desarrollaran un cáncer de próstata, al tener una farmacocinética distinta en su efecto antiandrogénico. El finasteride inhibe la 5 alfa-reductasa, enzima limitante en el paso de la testosterona a dihidrotestosterona, potente modulador del crecimiento prostático.

El efecto quimioprotector del finasteride en el adenocarcinoma prostático ha sido motivo de distintos estudios, ninguno concluyente hasta ahora<sup>4,5</sup>. Sin embargo, algunos autores apuntan el papel modulador del finasteride sobre el crecimiento celular así como una disminución de la síntesis de proteasas, que son indicadores de invasividad y capacidad metastásica tumoral. Además, resulta de especial interés el efecto de la terapia hormonal sobre las lesiones premalignas (PIN alto grado)<sup>6</sup>.

Existe una clara disminución de la prevalencia de PIN de alto grado (PIN 3) en varones con cáncer de próstata tratados con terapia hormonal antiandrogénica comparándolos con pacientes no tratados. Esto confirma a las PIN de alto grado como hormono-dependientes, y por tanto susceptibles de modular su progresión a adenocarcinoma invasivo mediante el uso de agentes antiandrogénicos<sup>7</sup>. Sin embargo, los estudios sobre el papel del finasteride en el efecto quimioprotector sobre las PIN prostáticas de alto grado no son concluyentes, aunque parece que en estudios con cultivos celulares de adenocarcinoma prostático el finasteride puede ser capaz de inhibir la proliferación celular<sup>8</sup>.

Sin duda esto abre un campo muy prometedor en la quimioprevención del cáncer de próstata, donde la terapia hormonal parece tener un papel muy importante<sup>9</sup>. En la terapia antiandrogénica, el finasteride tendría la ventaja de no interferir en un futuro tratamiento con antiandrógenos en aquellos pacientes que desarrollaran un adenocarcinoma prostático al no producir hormono-resistencia. Además, se ha mostrado como un fármaco seguro con escasos efectos secundarios frente a otros antiandrógenos y, por último,

preserva la utilidad del PSA en el seguimiento del cáncer de próstata al reducir de forma constante sus valores a la mitad<sup>10</sup>.

El estudio más concluyente respecto al papel de este fármaco en la profilaxis del cáncer de próstata se puso en marcha en 1993 con la denominación de *Prostate Cancer Prevention Trial* (PCPT), logrando enrolar 18.882 pacientes que fueron tratados de modo randomizado con finasteride 5 mg diariamente frente a placebo<sup>11</sup>. Los resultados de este estudio después de 7 años de seguimiento, tras finalizar el período de inclusión, han sido publicados recientemente<sup>12</sup>, encontrando como resultado la aparición de cáncer prostático en un 24,4% de los casos controlados con placebo, mientras que este porcentaje se situó en un 18,4% de los pacientes del grupo tratado con finasteride;  $p < 0,001$ . Los autores de ese amplio estudio concluyen que, en base a los datos encontrados, podría afirmarse que este fármaco previene o retrasa la aparición del cáncer prostático.

## BIBLIOGRAFÍA

- Seay TM, Thompson IM. Screening for carcinoma of the prostate. Progress and problems. En: Das S, Crawford ED, editores. *Cancer of the prostate*. Nueva York: Marcel Dekker, 1993;119-46.
- Lieberman R. Androgen deprivation therapy for prostate cancer chemoprevention: Current status and future directions for agent development. *Urology* 2001;58 (2A Suppl.):83-90.
- Kaplan SA. 5 alpha-reductase inhibitors: What role should they play? *Urology* 2001;58 (6A Suppl) S:65-70.
- Cote RJ, Skinner EC, Salem CE, et al. The effect of finasteride on the prostate gland in men with elevated serum prostate-specific antigen levels. *Br J Cancer* 1998;78(3):413-8.
- Yang XJ, Lecksel K, Short K, et al. Does long-term finasteride therapy affect the histologic features of benign prostatic tissue and prostate cancer on needle biopsy? *Urology* 1999;53(4):696-700.
- Bostwick DG, Qian JQ. Effect of androgen deprivation therapy on prostatic intraepithelial neoplasia. *Urology* 2001; 58 (2A Suppl.): 91-93.
- Nelson PS, Gleason TP, Brawer MK, et al. Chemoprevention for prostatic intraepithelial neoplasia. *Eur Urology* 1996;30(2):269-78.
- Bologna M, Vicentini C, Festuccia C et al. Inhibition of invasive capacity of prostatic carcinoma primary cultures by finasteride. *Eur Urol* 1999;35(suppl. 2):76.
- Aquilina JW, Lipsky JJ, Bostwick DG. Androgen deprivation as a strategy for prostate cancer chemoprevention. *J Natl Cancer Inst* 1997;89:689-96.
- Roehrborn CG, McConnell J, Bonilla J, et al. Serum prostate specific antigen is a strong predictor of future prostate growth in men with benign prostatic hyperplasia. Proscar long-term efficacy and safety study. *J Urol* 2000;163:13-20.
- Feigl P, Blumenstein B, Thompson IM, et al. Design of the prostate cancer prevention trial (PCPT). *Controlled Clin Trials* 1995;16(3): 150-63.
- Thompson IM, Goodman PhJ, Tangen CM, et al. Influence of finasteride in the development of prostatic cancer. *N Engl J Med* 2003;349:215-24.